

# MANEJO ENDOVASCULAR DE ANEURISMAS INTRACRANEALES NO ROTOS USANDO DIVERSORES DE FLUJO. PRIMERA EXPERIENCIA EN EL PERÚ

## *Endovascular management of non-ruptured intracranial aneurysms with flow diverter devices. First experience in Peru*

GIANCARLO SAAL-ZAPATA<sup>1a</sup>, WALTER DURAND<sup>1a</sup>, RICARDO VALLEJOS<sup>1a</sup>, DANTE VALER<sup>1a</sup>, JESÚS FLORES<sup>1a</sup>, RODOLFO RODRIGUEZ<sup>1a</sup>.

<sup>1</sup>Departamento de Neurocirugía, Servicio de Neurorradiología, Hospital Nacional Guillermo Almenara Irigoyen, Lima, Perú. <sup>a</sup>Neurocirujano

### RESUMEN

**Introducción:** El tratamiento endovascular de los aneurismas intracraneales no rotos usando diversores de flujo es una técnica que en la actualidad tiene numerosas indicaciones para su uso.

**Objetivos:** Determinar las características clínicas de los pacientes, las características angiográficas de los aneurismas, la tasa de oclusión a los 6 meses y el 1er año, además de las complicaciones asociadas a la colocación de diversores de flujo en el tratamiento de aneurismas intracraneales no rotos.

**Métodos:** Presentamos una revisión retrospectiva de los casos consecutivos tratados con diversores de flujo en nuestra institución.

**Resultados:** Desde octubre 2012 hasta abril 2017 se trataron 21 pacientes con un total de 29 aneurismas intracraneales no rotos, de los cuales 26 aneurismas (90%) fueron del territorio anterior y 3 aneurismas se localizaron en circulación posterior (10%). Utilizamos 22 diversores de flujo (SILK = 9, FRED = 13). El 50% de los aneurismas se localizaron en el segmento paraclinoideo de la carótida interna, seguido del 28% en el segmento cavernoso.

De manera global, el 58% de pacientes se curó, hubo 3 pacientes con persistencia de aneurismas y 5 complicaciones: 3 trombosis carotídeas, 1 stent migrado y 1 stent mal aposicionado, todas asintomáticas. La mortalidad en la serie fue 0%.

**Discusión:** El uso de diversores de flujo es una técnica segura y efectiva para el tratamiento de aneurismas intracraneales no rotos en nuestra institución.

**Palabras Clave:** Aneurisma Intracraneal, Stents, Angiografía Cerebral. (fuente: DeCS Bireme)

### ABSTRACT

**Introduction:** Endovascular treatment of non-ruptured intracranial aneurysms with flow diverter devices is a technique that currently has many indications for its use.

**Objectives:** Determine the clinical characteristics of patients, angiographic characteristics of the aneurysms, occlusion rate at 6 months and 1 year follow-up and complications associated to the deployment of flow diverter devices in the treatment of non-ruptured intracranial aneurysms.

**Methods:** We present a retrospective review of consecutive cases treated with flow diverters at our institution.

**Results:** Since October 2012 to April 2017, twenty-one patients were treated with a total of 29 non-ruptured aneurysms. Twenty six aneurysms (90%) were located in the anterior circulation and three aneurysms were located in the posterior circulation (10%). We employed 22 flow diverters (SILK = 9, FRED = 13). Fifty percent of the aneurysms were located in the paraclinoid segment of the internal carotid artery, followed by 28% located in the cavernous segment.

Globally, fifty eight percent of the patients were cured. There were three patients with persistence of the aneurysms and five complications: three carotid thrombosis, one migration and one mal-apposition of the stent. All this complications were and remain asymptomatic. Mortality rate in this series was zero percent.

**Discussion:** The use of flow diverter devices is a new technique for the treatment of non-ruptured intracranial aneurysms at our institution, with adequate rates of aneurysm occlusion.

**Keywords:** Intracranial Aneurysm, Stents, Cerebral Angiography. (source: MeSH NLM)

Peru J Neurosurg 2019, 1 (3): 53-58

**Enviado** : 06 de mayo, 2019

**Aceptado** : 15 de junio, 2019

**COMO CITAR ESTE ARTICULO:** Saal-Zapata G. Manejo endovascular de aneurismas intracraneales no rotos usando diversores de flujo. Primera experiencia en el Perú. *Peru J Neurosurg* 2019; 1(3): 53-58

Los aneurismas intracraneales se pueden tratar con diferentes técnicas endovasculares: coils, coils asistidos con balón, coils asistidos con stent y diversores de flujo<sup>1</sup>. Estos últimos son dispositivos que actúan reconstruyendo la arteria madre por un mecanismo llamado neoendotelización (abordaje endoluminal) a diferencia de los tratamientos endosaculares (coils), además ejercen un efecto diversor redireccionando el flujo sanguíneo a nivel del aneurisma intracraneal, todo ello produciendo trombosis dentro del aneurisma por estasis<sup>2</sup>.

Inicialmente tenían indicaciones precisas para su uso, tales como aneurismas tipo blíster, aneurismas displásicos/fusiformes, de cuello ancho, únicos o múltiples de carótida interna en su segmento cavernoso y paraclinoideo o también llamados carótido-oftálmicos<sup>3</sup>. Posteriormente aparecieron reportes de su uso en aneurismas rotos, aneurismas disecantes, cerebral media, gigantes y de fosa posterior<sup>4-7</sup>. La curación usando diversores de flujo es alta, llegando a más del 90% en algunas series<sup>8</sup>.

La opción clásica es la craneotomía y clipaje del aneurisma en instituciones donde no se cuenta con la infraestructura adecuada, de lo contrario, la embolización es de primera elección y dependiendo de las características de la lesión se elegirá la técnica más adecuada<sup>9</sup>. En nuestro país la embolización es costosa y algunas instituciones como el seguro social cubren la totalidad de los gastos, sin embargo no existen estadísticas con respecto a los pacientes tratados.

Presentamos la primera serie de casos consecutivos tratados con diversores de flujo en un hospital peruano, además presentamos los casos ilustrativos tratados en nuestra institución.

## MÉTODOS

Estudio de diseño retrospectivo, se analizaron una serie de casos consecutivos del Servicio de Neurocirugía Endovascular del Departamento de Neurocirugía del Hospital Nacional Guillermo Almenara Irigoyen – EsSalud entre octubre del 2012 y abril del 2017.

Se analizaron las historias clínicas y las angiografías de los pacientes con diagnóstico de aneurisma intracraneal no roto tratados con diversor de flujo. No se requirió consentimiento informado de los pacientes por ser un estudio retrospectivo y no afectar a los participantes. Las embolizaciones se realizaron en la suite del servicio con un angiógrafo biplanar Phillips Allura.

En todos los casos se inició terapia antiagregante con aspirina y clopidogrel 5 días antes de la cirugía. Se continuó con doble régimen terapéutico por 6 meses y luego se suspendió el clopidogrel; se continuó con solamente con aspirina hasta 1 años posterior a la embolización. Se realizaron controles angiográficos a los 6 meses y al 1er año luego de la embolización.

## RESULTADOS

Desde Octubre del 2012 hasta Abril del 2017 se analizaron 21 historias clínicas, reportes operatorios y angiografías de pacientes embolizados con diversores de flujo en el Hospital Nacional Guillermo Almenara-EsSalud (15 mujeres y 6 varones), hallando un total de 29 aneurismas tratados con 22 diversores de flujo.

La **tabla 1** muestra las características de los pacientes y la localización de los aneurismas tratados. El sexo predominante en la serie fue el femenino con un 71% en

**Tabla 1.** Características de pacientes con aneurismas intracraneales no rotos tratados con diversor de flujo.

Características	N (%)
<b>Edad*</b>	56 (44 – 67)
<b>Sexo</b>	
Femenino	15 (71%)
Masculino	6 (29%)
<b>Diversor de flujo</b>	
FRED	13 (59%)
SILK	9 (41%)
<b>Sintomatología</b>	
Cefalea	10 (50%)
Hallazgo incidental	5 (20%)
Alteraciones oculares	5 (20%)
Déficit motor	1 (10%)
<b>Localización del aneurisma</b>	
Paraclinoideo	14 (48%)
Cavernoso	8 (28%)
Supraclinoideo	4 (13.5%)
Fosa posterior	3 (10.5%)

\*Media y rango

comparación con un 29% de varones. El rango de edades fluctúa entre los 28 – 70 años, con un promedio de 56 años, encontrando el mayor número de casos tratados entre los 60 y 70 años. La cefalea predomina como síntoma principal.

El 90% de los aneurismas se encontraron en los diferentes segmentos del territorio de la carótida interna, representados por un total de 26 casos y el 10% restante se encontró en el sistema vertebro basilar (3 casos). Los aneurismas del segmento paraclinoideo, también llamado carótido oftálmicos representaron el 50% del total, según la clasificación de Barami encontramos que el 70% de los aneurismas se localizan en territorio oftálmico (tipos Ia y Ib)

y el 30% en territorio de la hipofisiaria superior (tipo III).

Empleamos un total de 22 diversores de flujo en 21 pacientes, siendo el predominante el diversor de flujo FRED, empleado en 13 casos seguido del diversor de flujo SILK, empleado en 9 casos. La **tabla 2** muestra a detalle el tipo de aneurisma, el tipo de diversor empleado y el resultado de los controles angiográficos a los 6 meses y al 1er año de tratamiento.

En la paciente Nro 18 se colocaron 2 diversores de flujo en un mismo territorio vascular, ella presentaba un aneurisma de comunicante posterior izquierdo con un cuello ancho de

**Tabla 2.** Controles a los 6 meses y a 1 año luego del tratamiento de aneurismas no rotos usando diversores de flujo.

ID	Edad/ Sexo	Localización del aneurisma	FDD	Control 6 meses	Control 1 año	Resultado final
1	70/M	Carotido cavernoso izquierdo	SILK	Curado		Curado
2	58/M	AICA derecha	SILK		Curado	Curado
3	49/F	Carotido cavernoso izquierdo	SILK	Roy 3	Curado	Curado
4	62/M		FRED		Trombosis carotídea	Trombosis carotídea
5	50/F	Hipofisiaria superior derecho	FRED		Curado	Curado
6	49/F	Paraclinoideo derecho	SILK	Roy 3	Roy 2	Persistencia de aneurisma
7	59/F	Carótido cavernoso izquierdo	FRED		No curado	Stent migrado
8	28/M	Paraclinoideo izquierdo	FRED		Persistencia de aneurisma	Persistencia de aneurisma
9	69/F	Paraclinoideo derecho	FRED	-	No curado	Trombosis carotídea
10	38/F	Carótido cavernoso derecho	FRED	Trombosis carotídea		Trombosis carotídea
11	60/F	Carótido cavernoso izquierdo Hipofisiaria superior izquierdo Comunicante posterior izquierdo	SILK		Curado	Curado
12	44/M	Paraclinoideo derecho Coroidea anterior derecho	FRED	-	-	No controlado
13	37/F	Paraclinoideo izquierdo	FRED		Mal posición	Mal posición
14	35/F	Hipofisiaria superior izquierdo	SILK		Curado	Curado
15	60/F	Paraclinoideo derecho Cavum carotídeo derecho	SILK		Curado	Curado
16	63/M	Vertebral segmento V4	FRED	-	-	No controlado
17	32/F	Paraclinoideo derecho	SILK		Curado	Curado
18	48/F	Comunicante posterior izquierdo	SILK FRED		Persistencia de aneurismas	Persistencia de aneurismas
19	46/F	Paraclinoideo derecho Carótido oftálmico derecho Hipofisiaria superior derecho Comunicante posterior derecho Cavum carotideo derecho	FRED		Curado	Curado
20	58/F	Paraclinoideo izquierdo	FRED	Curado		Curado
21	32/F	Vertebral segmento V4	FRED		Curado	Curado

8,64 mm y un aneurisma carótido oftálmico izquierdo, ambos no rotos. En su control a los 6 meses y al primer año se observa que ambos aneurismas persisten pero hay disminución significativa en su flujo, por lo que requerirá un nuevo control en 6 meses, en este caso sugerimos suspender la antiagregación para fomentar la trombosis de los aneurismas.

En referencia a los 3 aneurismas de fosa posterior tratados; se utilizó el diversor SILK para tratar un aneurisma no roto de la arteria cerebelosa antero inferior derecha. En el caso de los aneurismas de la arteria vertebral en su segmento V4 se utilizó diversor FRED. Solo se pudo controlar a los pacientes 2 y 21, ambos aneurismas evolucionaron a la curación en sus controles respectivos, obteniendo una tasa de curación del 100% en aneurismas no rotos de fosa posterior.

En 5 pacientes se trataron aneurismas múltiples en un mismo territorio vascular, encontramos 13 aneurismas en total, en los pacientes 12, 15 y 18 se trataron 2 aneurismas en cada caso. De ellos el paciente 12 no fue controlado, el paciente 15 se curó y el paciente 18 es el único paciente donde se emplearon 2 diversores de flujo pero en sus controles de 6 meses y 1 año aún se observan aneurismas residuales pero con disminución del flujo intra aneurismático, requiriendo controles posteriores.

En el paciente 11 se trataron 3 aneurismas los cuales al control anual se encuentran curados. En el paciente 19 se trataron 4 aneurismas, todos ellos curados evidenciados en el control anual.

De los 5 pacientes con aneurismas múltiples tratados con 1 solo diversor de flujo, obtenemos una tasa de curación por paciente del 60%, equivalente a 3 pacientes, 1 paciente tiene persistencia de aneurismas y 1 paciente no se controló. En total se curaron 9 aneurismas múltiples en 3 pacientes.

Con respecto al seguimiento de los pacientes tratados, realizamos controles angiográficos a los 6 meses a 5 pacientes (24% del total de pacientes) y al 1er año de tratamiento a 16 pacientes (76% del total de pacientes).

Globalmente controlamos el 90% de los pacientes (19/21), la mayoría al 1er año de tratamiento.

En el control a los 6 meses evaluamos un total de 5 pacientes, de los cuales encontramos 2 pacientes curados (Paciente 1 y 20), 1 paciente con trombosis carotídea asintomática (Paciente 10) por mal aposicionamiento del stent el cual continuó su régimen antiagregante. En el paciente 3 encontramos persistencia del aneurisma catalogándolo como Roy 3, posteriormente en el control al año evidenciamos la trombosis total y obliteración del aneurisma. El paciente 6 fue catalogado como Roy 3 a los 6 meses y al año encontramos un Roy 2, requiriendo controles posteriores.

En el control al primer año de tratamiento, evaluamos a 16 pacientes en total, encontramos que 10 pacientes se encontraban curados (62%), realizamos controles a 2 pacientes a los que se les encontró aneurismas residuales a los 6 meses (Paciente 3 y 6). Tres pacientes continuaban con persistencia de sus aneurismas pero con disminución del flujo intraluminal, uno de ellos en el control de los 6 meses era Roy 3 y al control del primer año encontramos Roy 2 (paciente 6). Hubo 4 que pacientes fracasaron completamente al tratamiento; encontrando 2 trombosis carotídeas, 1 stent migrado y 1 Stent mal aposicionado, todos asintomáticos.

En general controlamos a 19 pacientes de un total de 21, representando el 90% del total, la tasa de curación fue de 58%, representada por 11 pacientes (17 aneurismas). En 3 pacientes persistían los aneurismas (15%) y hubo un 26% de complicaciones, todas asintomáticas (5 pacientes): 3 trombosis carotídeas, 1 stent migrado 1 Stent en mala posición. (Fig 1). La mortalidad de la serie fue de 0%.

## DISCUSIÓN

Los diversores de flujo son dispositivos endovasculares que permiten un abordaje endoluminal de la arteria principal, permitiendo un redireccionamiento de la sangre<sup>10</sup>. Desde su introducción en el 2007, sus indicaciones han ido en aumento. Inicialmente se usaron en aneurismas no rotos,

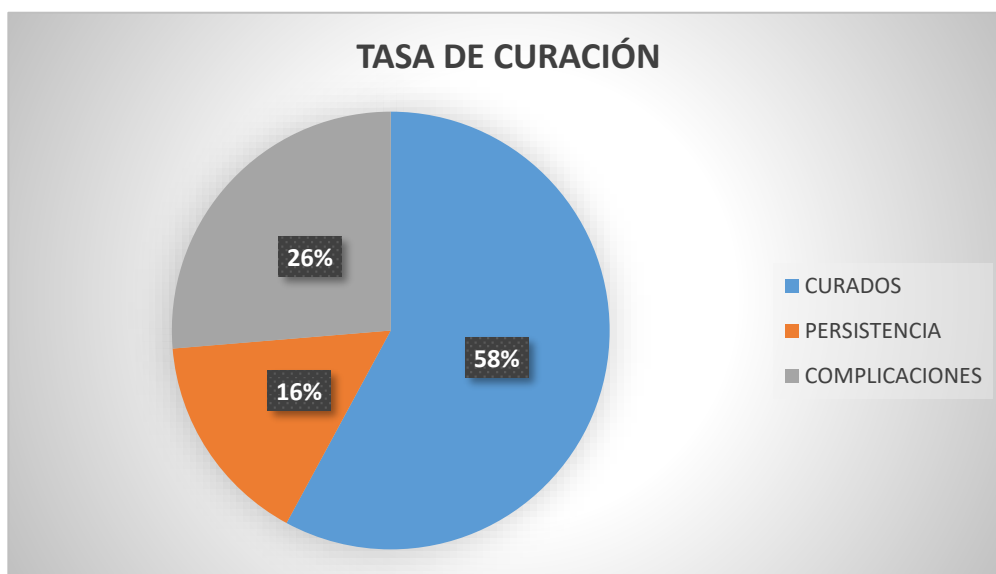
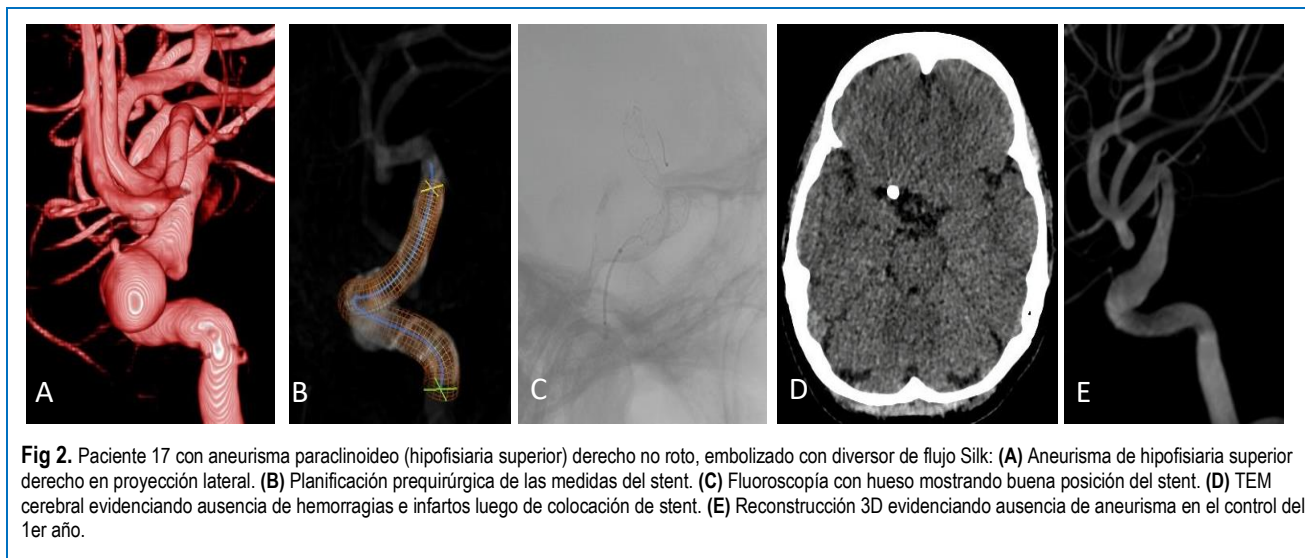


Fig 1. Tasa total de curación de aneurismas embolizados con Dispositivos de Diversión de Flujo (FDD).



sin embargo existen reportes de su uso en aneurismas rotos<sup>7</sup>. Actualmente se utilizan en la mayoría de aneurismas de cuello ancho, fusiformes, blisters, paraclinoideos, supraclinoideos, cerebral media y anterior, fosa posterior y en ramas distales. En el mercado existen diferentes tipos de diversores: los más usados son el Pipeline Embolization Device (PED), Silk y FRED (Flow Redirection Endoluminal Device). Existen otros como el Surpass, p64, menos usados en la actualidad.

Existen múltiples estudios demostrando la alta tasa de oclusión de los aneurismas intracraneales utilizando diversores de flujo, siendo una técnica moderna y efectiva si es indicada correctamente<sup>3,4,11</sup>. En nuestra serie de casos encontramos aneurismas de circulación anterior y posterior, con una tasa de oclusión dentro de rangos semejantes a estudios internacionales.

En el 2010 publicaron estudios reportando el mecanismo de acción de los diversores y sus complicaciones, inicialmente se usaron 2 tipos: el Pipeline Embolization Device (PED), aprobado por la FDA y de uso en Estados Unidos y el SILK, utilizado en Europa. Wong et al mencionaron tasas de hemorragias intracerebrales del 2% para Pipeline y 0.8% para SILK. En nuestro estudio no encontramos estas complicaciones, además reportan morbilidad y mortalidad del 10% y 5% respectivamente<sup>12</sup>.

Brinjikji et al llevaron a cabo un meta-análisis, demostrando una tasa de oclusión a los 6 meses del 76%, evidenciando que la oclusión es mayor en los aneurismas menores de 10 mm<sup>2</sup>. Hubo hemorragia subaracnoidea post colocación de FDD del 3%, hemorragia intracerebral del 3% y morbimortalidad del 5%, además mencionan que un 6% de sus pacientes presentaron stroke isquémico, siendo los aneurismas grandes, gigantes y de fosa posterior los que se asociaron mayormente a esta complicación<sup>2,13</sup>.

En el 2011 publicaron revisiones sistemáticas del tema, como la de Urso et al, describiendo el mecanismo de acción, dándole énfasis al tratamiento de la arteria enferma mediante el proceso de neoendotelización y reconstrucción de la arteria madre<sup>1</sup>. Arrese et al en el 2012, demostraron una oclusión total del 76.2% a los 9 meses, usaron mayoritariamente Pipeline, su mortalidad y morbilidad fueron del 2.8% y 7.3% respectivamente<sup>14</sup>.

Shankar et al en el 2012 trataron 19 pacientes y un total de 29 aneurismas complejos usando el divisor de flujo SILK, sin tratamiento concomitante con coils, llegando a tener una tasa de curación del 59%, muy similar a nuestros resultados. Reportan además una morbilidad y mortalidad del 10% y 5% respectivamente, éste es el estudio que más se asemeja a nuestros resultados<sup>15</sup>.

Recientemente Lozupone et al publicaron un estudio de 17 pacientes que presentaron hemorragia subaracnoidea aneurismática y fueron tratados con divisor de flujo, de ellos ninguno resangró. La morbilidad y mortalidad fue de 12% para ambos. Utilizaron 21 dispositivos, mayormente Pipeline.

Briganti et al en el 2017 nos muestran resultados a los 7 años de utilizar diversores de flujo en aneurismas intracraneales, el 90% de ellos no rotos, con una tasa de oclusión del 91%, oclusión parcial del 4%, oclusión de arteria madre del 2%, sugiriendo que las complicaciones isquémicas ocurren en un periodo tardío, particularmente entre los 12 – 18 meses<sup>16</sup>.

Las indicaciones para el uso de diversores de flujo se han expandido, incluyendo su colocación en casos de aneurismas de arteria cerebral media con resultados alentadores (tasa de oclusión del 80% y morbilidad del 4-10%)

A pesar que la mayoría de publicaciones reportan una mortalidad entre 0 a 10%, en nuestra serie la mortalidad fue 0%, nuestra tasa de morbilidad fue alta, 26% comparada con 5 a 10% que es el promedio en la mayoría de publicaciones. Estos casos se explican por el hecho que fueron los casos iniciales y la curva de aprendizaje estaba iniciando, posteriormente la tasa de complicaciones disminuyó. Además, nuestras complicaciones fueron asintomáticas.

En el Perú somos la primera institución en utilizar diversores de flujo en pacientes con aneurismas intracraneales, siendo un tratamiento costoso y no todos los hospitales cuentan con la tecnología y personal capacitado para realizar estos procedimientos, por lo que el presente estudio representa la primera experiencia y serie de casos usando estos dispositivos endovasculares en nuestro medio.

Este trabajo tiene algunas limitaciones: Como el número de casos es pequeño, el diseño es descriptivo, por lo que no se



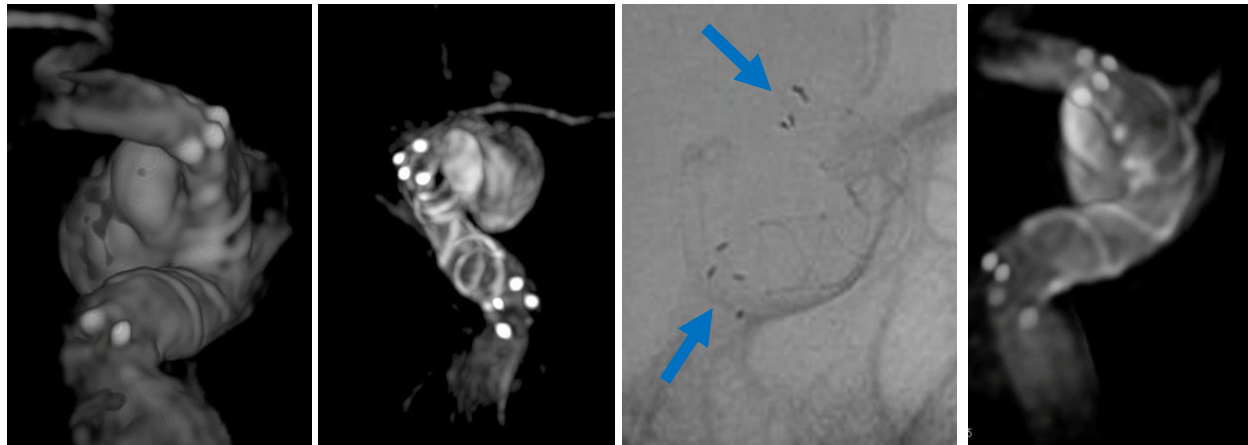


Fig 3. Diversor de flujo FRED: se observa adecuada posición del Stent en los extremos proximal y distal a nivel de la carótida cavernosa y paraclinoidea.

evaluaron asociaciones estadísticas, además al ser realizado en un hospital de referencia nacional y recibir casos complejos, los datos no son generalizables a otras instituciones.

## CONCLUSIÓN

El uso de diversores de flujo es una técnica segura y efectiva en el tratamiento de aneurismas de la arteria carótida interna no rotos, en sus segmentos cavernoso, paraclinoideo y supraclinoideo.

## REFERENCIAS BIBLIOGRÁFICAS

1. Urso PID, Lanzino G, Cloft HJ, Kallmes DF. Flow Diversion for Intracranial Aneurysms. 2012;2363-2368. doi:10.1161/**STROKEAHA**.111.620328
2. Brinjikji W, Murad MH, Lanzino G, Cloft HJ, David F. Endovascular Treatment of Intracranial Aneurysms With Flow Diverters. 2013;442-447. doi:10.1161/**STROKEAHA**.112.678151
3. Gemmete JJ, Elias A. Endovascular Methods for the Treatment of Intracranial Cerebral Aneurysms. **Neuroimaging Clin NA**. 2013. doi:10.1016/j.nic.2013.03.007
4. Chen Z, Yang Y, Miao H, Tang W, Chen J. Endovascular treatment for large and giant fusiform aneurysms of the vertebrobasilar arteries. **J Clin Imaging**. 2013;37(2):227-231. doi:10.1016/j.clinimag.2012.05.002
5. Zhang Y, Zhou Y, Yang P, Liu J, Xu Y, Hong B. Comparison of the flow diverter and stent-assisted coiling in large and giant aneurysms: safety and efficacy based on a propensity score-matched analysis. 2015. doi:10.1007/s00330-015-4052-1
6. Cagnazzo XF, Mantilla XD, Lefevre XP, Dargazanli XC, Gascou XG, Costalat X V. Treatment of Middle Cerebral Artery Aneurysms with Flow-Diverter Stents: A Systematic Review and Meta-Analysis. 2017.
7. Lozupone E, Piano M, Valvassori L, et al. Flow diverter devices in ruptured intracranial aneurysms: a single-center experience. 2017;1-7. doi:10.3171/2016.11.**JNS**161937.
8. Endoluminal FR, Viejo A. Comparison of PED and FRED Flow Diverters for Internal Carotid Artery Aneurysms: A Propensity. 2018;0(0):1-7. doi:10.1093/neuros/nyy572
9. Yu SCH, Wong GKC, Wong JKT, Poon WS. Endovascular coiling versus neurosurgical clipping for ruptured intracranial aneurysms: significant benefits in clinical outcome and reduced consumption of hospital resources in Hong Kong Chinese patients. *Hong Kong Med J* = *Xianggang yi xue za zhi*. 2007;13(4):271-278. <http://www.ncbi.nlm.nih.gov/pubmed/17592179>. Accessed March 31, 2018.
10. Sfyroeras GS, Dalainas I, Giannakopoulos TG, Antonopoulos K, Kakisis JD, Liapis CD. Flow-diverting stents for the treatment of arterial aneurysms. **YMVA**. 2012;56(3):839-846. doi:10.1016/j.jvs.2012.04.020
11. Yavuz K, Ozer C, Geyik S. Treatment of Intracranial Aneurysms Using the Pipeline Flow-Diverter Embolization Device: A. 2012; (Fig 1).
12. Wong GKC, Kwan MCL, Ng RYT, Yu SCH, Poon WS. Flow diverters for treatment of intracranial aneurysms: Current status and ongoing clinical trials q. **J Clin Neurosci**. 2011;18(6):737-740. doi:10.1016/j.jocn.2010.10.011
13. Brinjikji W, Zhu Y-Q, Lanzino G, et al. Risk Factors for Growth of Intracranial Aneurysms: A Systematic Review and Meta-Analysis. **AJNR Am J Neuroradiol**. 2016;37(4):615-620. doi:10.3174/ajnr.A4575
14. Arrese I, Sarabia R, Pintado R, Delgado-Rodriguez M. Flow-Diverter Devices for Intracranial Aneurysms: Systematic Review and Meta-analysis. **Neurosurgery**. 2013;73(2):193-200. doi:10.1227/01.neu.0000430297.17961.f1
15. Jai J, Shankar S, Vandorpe R, Pickett G, Maloney W. ORIGINAL RESEARCH SILK fl ow diverter for treatment of intracranial aneurysms: initial experience and cost analysis. 2013;1-5. doi:10.1136/**neurintsurg-2012-010590**
16. Briganti F, Leone G, Cirillo L, Divitiis O De, Solari D, Cappabianca P. Postprocedural, midterm, and long-term results of cerebral aneurysms treated with flow-diverter devices: 7-year experience at a single center. 2017;42(June):1-8. doi:10.3171/2017.3.FOCUS1732.

### Declaración de conflicto de intereses

El autor reporta que no existe conflicto de interés en lo concerniente a los materiales y métodos usados en este estudio o a los hallazgos específicos del mismo.

### Contribución de los autores

Concepción y diseño: Saal-Zapata. Redacción del artículo: Saal-Zapata. Revisión crítica del artículo: Saal-Zapata. Revisó la versión reenviada del artículo: Saal-Zapata. Aprobó la versión final del artículo en nombre de todos los autores: Saal-Zapata.

### Correspondencia

Giancarlo Saal Zapata. Departamento de Neurocirugía. Hospital Guillermo Almenara Irigoyen. Av Grau Nro 800. La Victoria. Lima 13, Perú. Correo electrónico: [gian\\_carlo1987@hotmail.com](mailto:gian_carlo1987@hotmail.com)